DENTAL TRIBUNE

The World's Dental Newspaper · Belgische editie

Tweemaandelijks, 6de jaargang, 2019 – P919141 - afgiftekantoor Brussel X - verschijnt niet in juli. – Verantwoordelijke uitgever: P.C. Maters, Maria van Hongarijelaan 64 b6, 1083 Brussel

Oktober 2019 *www.dental-tribune.com* *6de jaargang - nr 25*

Mogelijk nieuwe longziekte door e-sigaret
... pagina 6

Geen verband tussen zwangerschapsdiabetes en slechte mondgezondheid
... pagina 6

Dit nummer wordt u aangeboden in samenwerking met de volgende bedrijven:

Carestream, Johnson & Johnson, EDP, Ultradent, DTI

Genderspecifieke verschillen in orale microbioom van kinderen

By Dental Tribune International

VANCOUVER, CANADA – Vrouwen vertonen een hogere cariësincidentie dan mannen. Nieuw onderzoek heeft aangetoond dat deze genderspecifieke verschillen tot uiting komen in het orale microbioom van kinderen.

Onderzoekers van de Oregon Health and Science University in Portland hebben onlangs de genderspecifieke verschillen in de micro-organismen van speeksel bij cariësactieve kinderen bestudeerd. Cariës is immers een van de meest voorkomende mondaandoeningen bij jonge kinderen. Tijdens het onderzoek werden speekselmonsters verzameld van 85 kinderen – waarvan 41 jongens en 44 meisjes – in de leeftijd van 2 tot 14 jaar. Met behulp van een isolatierobot werd microbieel DNA geïsoleerd, dat vervolgens onderworpen werd aan de amplificatie van de polymerasekettingreactie.

De resultaten toonden significante verschillen tussen het orale microbioom van cariësactieve jongens en meisjes. De primaire microbiële genera die geassocieerd worden met cariës bij jonge kinderen bestaan uit de bacteriën Actinobaculum, Atopobiom, Aggregatibacter en Streptococcus. De micro-organismen die geassocieerd worden met tandcariës, Actinobaculum, Veillonella parvula en de zuurgenererende Lactococcus lactis, werden in veel hogere prevalentie gevonden bij cariësactieve meisjes dan jongens. Deze bevinding suggereert dat deze micro-organismen een belangrijkere rol kunnen spelen om de cariogene microbiële omgeving bij meisjes vorm te geven.

Stephanie Ortiz van de Oregon Health and Science University in Portland presenteerde deze bevindingen aan de hand van een posterpresentatie, getiteld 'Gender-specific differences in the salivary microbiome of caries-active children'. Deze werd op 21 juni 2019 tijdens de 97e algemene sessie en tentoonstelling van de International Association for Dental Research (IADR) in Vancouver gehouden, in samenhang met de 48e jaarlijkse bijeenkomst van de American Association for Dental Research en de 43e jaarlijkse bijeenkomst van de Canadian Association for Dental Research.

Ook onderzoekers van Ohio State University in Columbus presenteerden tijdens deze bijeenkomst een onderzoek omtrent de samenstelling van het orale microbioom van kinderen tussen de 1 en 12 jaar. In totaal namen 252 kinderen deel aan dit transversale onderzoek, getiteld 'Assembly of the human oral microbioma age 1 to 12'. De onderzoekers verzamelden een uitgebreide hoeveelheid metadata over de orale en algemene gezondheid van de deelnemers, blootstelling aan fluoride en mondhygiënegewoonten. Vervolgens isoleerden ze DNA uit speeksel en supragingivale en subgingivale plaque en analyseerden factoren zoals diversiteit, prevalentie van soorten en relatieve overvloed. Ze ontdekten dat soortenrijkdom toenam in zowel supragingivale als subgingivale plaque en een opwaartse trend vertoonde in het speeksel. Van de onderzochte klinische variabelen hadden alleen leeftijd, plaqueniveaus en de aanwezigheid van calculus een significant effect op de samenstelling van de micro-organismen.

De resultaten tonen aan dat rijpende orale microbiële gemeenschappen bij kinderen complexer worden naarmate de leeftijd vordert en een stabiele kern van belangrijke soorten omvat. Ze omvatten ook een gedeelde groep vroege soorten die verloren gaan of in overvloed afnemen met de leeftijd en een andere groep die toeneemt met de leeftijd. De onderzoekers benadrukten wel dat longitudinale gegevens nodig zijn om de resultaten van het onderzoek te bevestigen.

Onderzoekers van de Oregon Health and Science University in Portland hebben onlangs de genderspecifieke verschillen in de micro-organismen van speeksel bij cariësactieve kinderen bestudeerd. (foto: Pixabay)

Een snelle en functionele, esthetische oplossing voor een trauma van een voortand

Dr. Martin Weber, Duitsland

CEREC en orale chirurgie? In een tijd waarin patiënten van de tandarts verwachten dat hij hen een volledige en kwalitatieve esthetische behandeling biedt op de kortst mogelijke tijd, ben ik van mening dat die twee uitstekend samengaan. Toch heb ik niet altijd zo gedacht. Uiteraard was CEREC altijd interessant; ik gebruik het al sinds 2003, maar de resultaten waren niet altijd even overtuigend. In 2014 kreeg ik de kans om het eens van naderbij te bekijken tijdens een evenement dat werd gehouden in Salzburg, Oostenrijk. Ik ontdekte er twee dingen: het systeem was verder geperfectioneerd, en met name de nauwkeurigheid was aanzienlijk verbeterd. Het heeft nu een vaste plaats in mijn praktijk; ik gebruik het bijna elke dag omdat veel van mijn patiënten een druk professioneel leven leiden en niet veel tijd te hebben. Het grote voordeel is een uiterst efficiënte workflow die garant staat voor een maximale flexibiliteit. Afhankelijk van de indicatie en de wensen van de patiënt kan ik besluiten om de restauratie zelf uit te voeren of die toe te vertrouwen aan een labo, wat ik vaak doe voor het ontwerp van meer complexe bridges. In die gevallen stuur ik de scans rechtstreeks naar mijn partnerlabo via Sirona Connect - het systeem is uiterst betrouwbaar.

Ik gebruik vooral conventionele keramische materialen (VITA ENAMIC van VITA Zahnfabrik, CEREC Blocs C PC van Dentsply Sirona, IPS e.max en Telio CAD van Ivoclar Vivadent) om mijn patiënten te behandelen. Met name de mogelijkheid om implantaten te gebruiken in de premolaire en molaire zone met geschroefde, volledig keramische kronen is bijzonder interessant. Sinteren of kristalliseren in de SpeedFire oven van CEREC is een snel proces dat eenvoudig in de workflow kan worden geïntegreerd.

Het voordeel voor mijn tandheelkundige praktijk, waar nog twee andere tandartsen werken, ligt voor de hand. We voeren het labowerk rechtstreeks in onze praktijk uit, de workflow is volledig onder controle, en onze patiënten zijn tevreden. Ze zijn nog steeds sterk onder de indruk van de hedendaagse technologie. Ze zijn verzekerd van een onmiddellijke behandeling, en ze ervaren geen problemen dankzij de nauwkeurige passing. Ze voelen zich echt betrokken, omdat ze kunnen toekijken terwijl wij het model ontwerpen, en omdat ze het planningsproces live in het CEREC-systeem kunnen zien. En ja, patiënten praten daarover met hun familie en vrienden. Deze case study beschrijft hoe het digitale proces, met inbegrip van de implantaatplanning, functioneert met het CEREC-systeem.

Behandeling van een trauma van een voortand door middel van een onmiddellijk implantaat

De patiënte, geboren in 1989, kwam op consultatie in mijn praktijk omwille van problemen ter hoogte van de linker centrale bovensnijtand (tand 21) die het gevolg zijn van een trauma uit haar kindertijd. De gingivale randen waren rood en bloedden bij aanraking. De intra-orale radiografie onthulde een posttraumatische wortelresorptie, waardoor de tand niet kon worden behouden (afb. 1 en 2). Die moest, onmiddellijk na extractie, worden vervangen door een implantaat met een volledig keramische kroon. De geplande behandeling werd gestart met het nemen van een 3D röntgenfoto (Orthophos XG 3D, Dentsply Sirona). Het was belangrijk om de beschikbare horizontale en verticale botstructuur te bepalen en de apicale, osteolytische laesies te evalueren na het mislukken van de endodontische behandeling, evenals de toestand van de zone

p2»

1

2

Afb. 1: Opname van tand 21 na een terugkerende marginale gingivitis. Omwille van de initiële diagnose van aanzienlijke resorptie kon de tand niet worden behouden. | Afb. 2: Initiële toestand: de gingivale randen van tand 21 waren rood en bloedden bij aanraking |

Een snelle en functionele, esthetische oplossing voor een trauma van een voortand

p1» van het crestale bot, veroorzaakt door de progressieve resorptie van het dentine. De integriteit van de vestibulaire lamina was behouden, en er was voldoende apicale botstructuur aanwezig om een implantatie met onmiddellijke functionaliteit mogelijk te maken (afb. 3).

Na het scannen van de bovenkaak werd tand 21 verwijderd in CEREC om de initiële situatie na de extractie te simuleren. Het prothetisch project voor tand 21 werd gebruikt om de implantaatplanning te optimaliseren en het chirurgisch sjabloon te produceren (afb. 4 en 5). Het project werd bovendien samengevoegd met de CBCT-gegevens in de implantaatplanning software (GALILEOS Implant, Dentsply Sirona) voor een optimale positionering van het implantaat. Op die manier was gegarandeerd dat er voldoende vestibulaire afstand was, en kon de juiste afmeting van het implantaat worden geselecteerd, voor een optimale primaire stabiliteit (afb. 6).

Tijdens de extractie van tand 21 was het belangrijk om de vestibulaire lamina te behouden om een onmiddellijke implantatie mogelijk te maken. Om die reden werden de vezels van Sharpey uiterst voorzichtig doorgesneden met behulp van een periotoom, en werd de tand voorzichtig geëxtraheerd (afb. 7). Die vertoonde een significante resorptie van het dentine, wat de eerder gestelde diagnose bevestigde (afb. 8). De SiroLaser Blue (Dentsply Sirona) werd gebruikt met een golflengte van 970 nm om de alveolus te desinfecteren. Een Osseo-Speed EV 4,8-15 mm implantaat (Astra Tech Implant System, Dentsply Sirona) werd onmiddellijk geplaatst, met behulp van een chirurgisch sjabloon (SICAT OPTIGUIDE, SICAT; afb. 9). Bij een spanmoment van meer dan 35 Ncm werd voldoende primaire stabiliteit bereikt.

Na een intra-operatieve scan met een ScanPost (Dentsply Sirona) om de voorlopige restauratie te voltooien, werd de vestibulaire alveolus gevuld met botvervangend materiaal (afb. 10 en 11).

Het ontwerpen van de tijdelijke geschroefde kroon bestond erin een composiet kroon te maken (Telio CAD) met behulp van het CEREC-systeem, en die extra-oraal te bevestigen op een implantair abutment in titanium TiBase(Telio CAD van Ivoclar Vivadent op TiBase van Dentsply Sirona). De kroon werd vervolgens in situ geschroefd, en het schroefkanaal werd afgedicht met composiet (afb. 12 en 13).

Na deze stap was de toestand van de tijdelijke restauratie (afb. 14) esthetisch en vrij van ontsteking. De tijdelijke kroon werd 0,5 mm onder de occlusie geplaatst. Na een week keerde de patiënte terug voor een follow-up consultatie. Tijdens die consultatie gebruikten we de softlaser (SiroLaser Blue, met een golflengte van 660 nm) om de genezing van de laesie te versnellen (afb. 15).

Vier maanden na deze behandeling keerde de patiënte terug voor de definitieve restauratie. We hadden vooraf de scans naar ons partnerlabo gestuurd via het Sirona Connect portaal. Daar werd het abutment ontworpen met behulp van de CAD-software in-Lab (Dentsply Sirona), en daarna geslepen en bevestigd op een titaniumbasis.

De tijdelijke prothese werd verwijderd en het abutment werd geplaatst met behulp van een transfersleutel. De vestibulaire contour was volledig behouden (afb. 16 en 17). Na de afdichting van het schroefkanaal met een PTFE-strip werd een volledig keramische, op maat gemaakte kroon geplaatst, met een perfect esthetisch resultaat (afb. 18).

Een gecoördineerd systeem dat de workflow ondersteunt

Voor deze behandeling gebruikte ik de digitale workflow van Dentsply Sirona. Na verschillende systemen te hebben uitgeprobeerd, bleek dit systeem bijzonder efficiënt en eenvoudig. De verschillende stappen, van de beeldvorming en de diagnose op basis van de scan, het bestellen van de chirurgische sjabloon en de planning van de chirurgische ingreep, tot de productie van de tijdelijke restauratie en de definitieve prothese, zijn allemaal optimaal op elkaar afgestemd. De SICAT-interface is geïntegreerd in de planningsoftware en maakt het bestellen "in één enkele klik" mogelijk. Hoewel ik niet voor elke implantatie een chirurgisch sjabloon gebruik, vind ik die interface erg handig, afhankelijk van de indicaties.

In mijn praktijk gebruik ik ook een laser, afhankelijk van de indicaties. Bij deze patiënte was er een ontstekingsreactie van de tand (granuloom). Dankzij de laser was het mogelijk om de alveolus grondig te desinfecteren en de genezing van de laesie te versnellen.

Ik ontdekte dat de CEREC software 4.5.2 een belangrijke stap vooruit is in de nauwkeurige passing, vergeleken bij eerdere versies. Bovendien is het snel en betrouwbaar. Het geoptimaliseerde proces blijkt met name veel voordelen te hebben voor implantaten, zoals in dit geval.

Ik stelde vooral de optie voor het toepassen van geschroefde oplossingen met CEREC op prijs. In mijn praktijk plaats ik jaarlijks meer dan 100 implantaten met CEREC - en ik gebruik over het algemeen geschroefde kronen. Die verminderen aanzienlijk het risico op peri-implantitis, omwille van de afwezigheid van cement.

Voor implantaten in de zone van de voortanden kan ik met het CEREC-systeem duurzame tijdelijke restauraties produceren. Die bieden het grote voordeel dat ze niet op tijdelijke restauraties lijken, dat patiënten ze niet als een tijdelijke oplossing ervaren, en dat ze hen dus een betere levenskwaliteit geven. Patiënten zijn hier ook van overtuigd. In dit geval bleek uit de follow-up röntgenfoto (afb. 19), die werd genomen vóór het plaatsen van de definitieve restauratie met een volledig keramische, op maat gemaakte kroon, dat de osseointegratie van het implantaat uitstekend was verlopen. De gingiva was extern volledig vrij van ontsteking. p4»

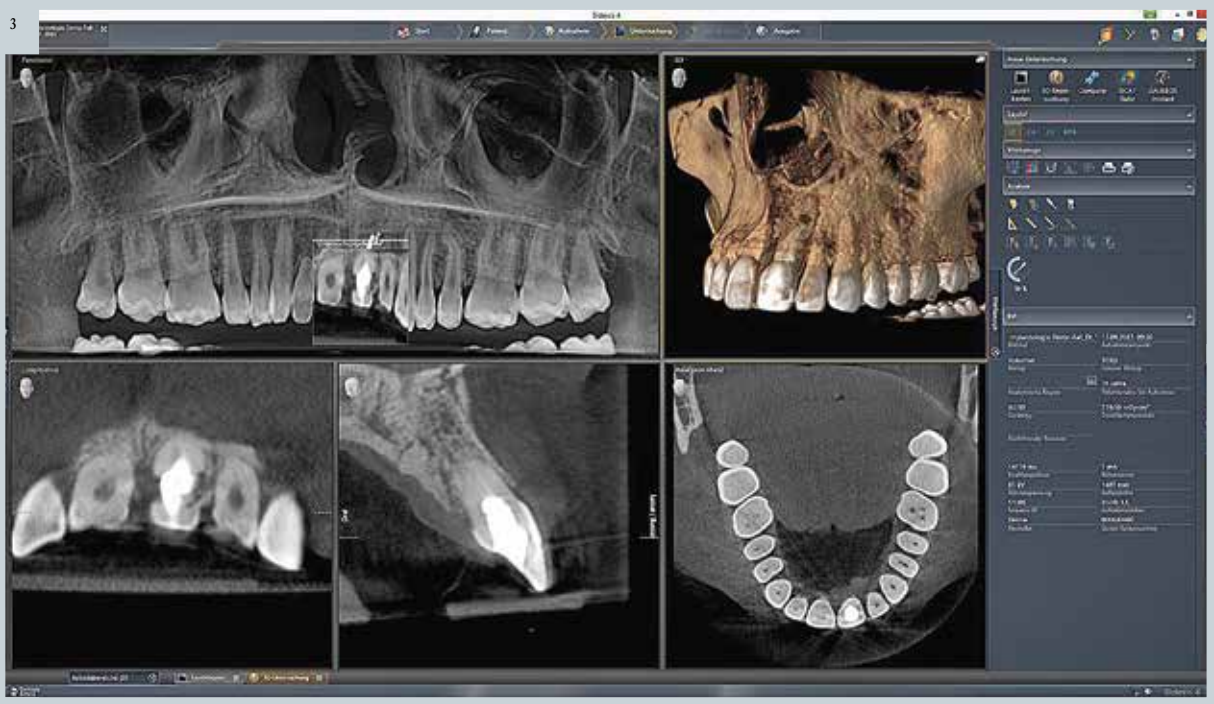

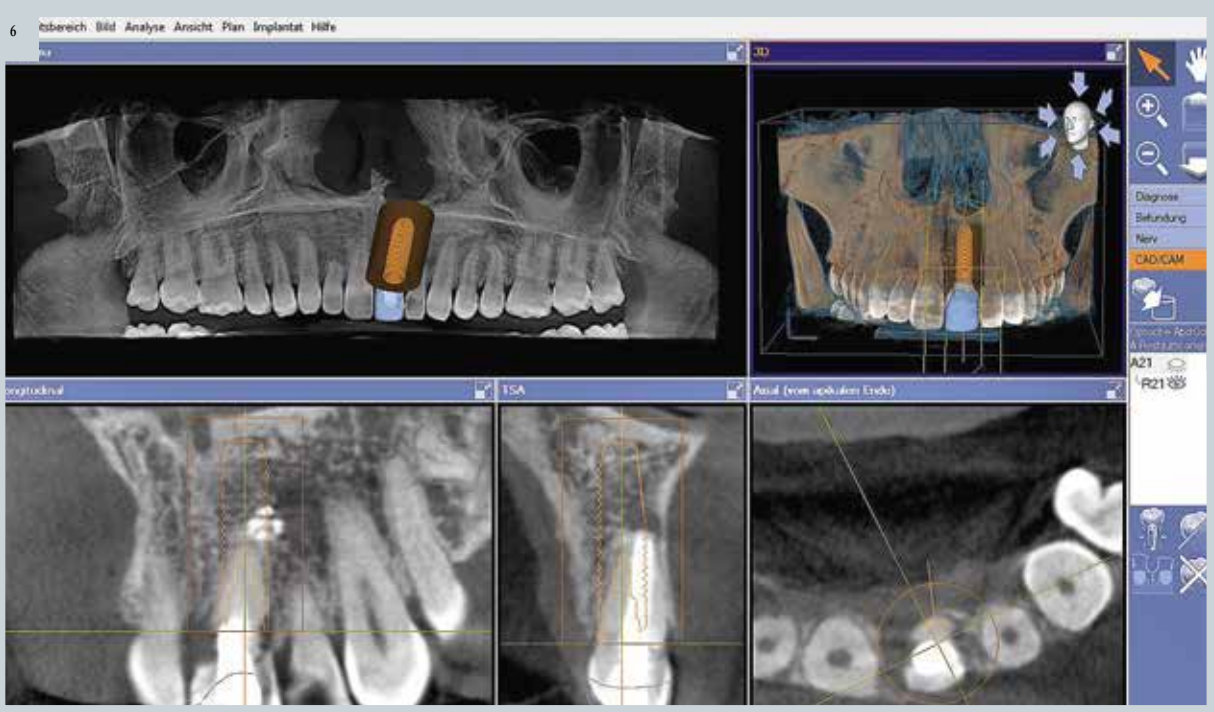

Afb. 9: Voorbereiding van het implantaatbed volgens de aanbevolen boorsequentie, plaatsen van het implantaat met behulp van het SICAT chirurgisch sjabloon. | Afb. 10: Intra-operatieve scan met CEREC met een ScanPost. | Afb. 11: Verhoging van de vestibulaire alveolus. | Afb. Afb. 3: De initiële toestand in 3D in de Sidexis 4 software (Dentsply Sirona) toonde de aanwezigheid aan van voldoende apicaal botweefsel om een onmiddellijke implantatie mogelijk te maken. | Afb. 4: Tand 21 werd verwijderd in CEREC om de initiële situatie na de extractie te simuleren. | Afb. 5: Het prothetisch project werd ook gebruikt als basisbestand om het chirurgisch sjabloon te produceren met een open ruimte voor tand 21. | Afb. 6: De intra-orale CEREC-scan werd geplaatst bovenop de 3D-imaging data voor een optimale positionering van het implantaat in de Galileos Implant planningsoftware. | Afb. 7: Voorzichtige extractie met behoud van de vestibulaire lamina. | Afb. 8: De resorptie van tand 21, extern aanzicht. Dit bevestigde dat de diagnose op basis van de beeldvorming correct was.

De geschiedenis van de mondhygiëne

Van kauwhout over mondspoelingen tot de 3-voudige-profylaxe

Mondhygiëne wordt al sinds mensenheugenis beoefend in alle culturen. Zelfs de natuurvolken kenden al de betekenis van hygiëne voor het behoud van de tanden. In het oude Egypte werd de "mond gespoeld" met het sap van geplette munt. Ook in de oudheid werden de tanden verzorgd. In Europa werd pas in de tweede helft van de 19e eeuw het tijdperk van de (mond)-hygiëne ingeluid met de moderne geneeskunde. Tandbehandelingen werden pijnloos en tandverzorgingsartikelen werden steeds bereikbaarder voor de gewone man. Uit deze tijd stamt ook de ontwikkeling een mondspoeloplossing, genoemd naar de Engelse arts Sir Josef Lister: sinds 1879 is deze te verkrijgen onder de naam Listerine®.

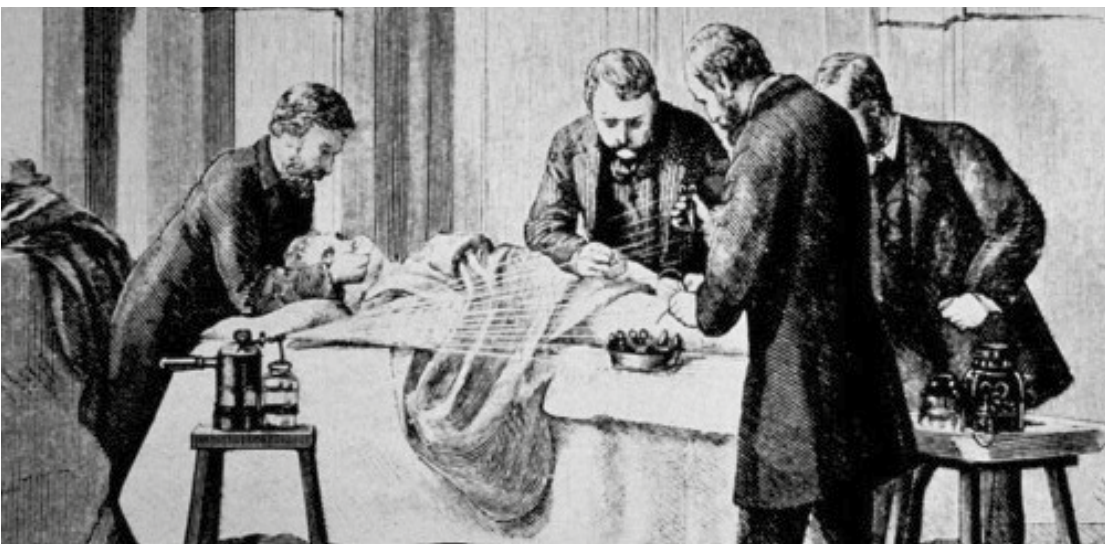

Voor de mondhygiëne werden al in het stenen tijdperk de eerste voorwerpen zoals wilgenstokjes of puntige houtjes gebruikt. Ook de "Ebers-papyrus", een medische papyrus uit het oude Egypte van 1550 v. Chr., bevat aanwijzingen over profylactische maatregelen voor de verzorging en behandeling van tanden. Daarbij werd zoiets als een "mondspoeling" voorgeschreven voor de ochtendreiniging. Daarnaast werd aanbevolen de tanden met de vingers en sap van geplette munt te reinigen. Al rond 400 v. Chr. had ook Hippocrates, de beroemde Griekse arts uit de oudheid, het over tandverzorging voor de profylaxe van tandpijn.

Hoewel in China al in de 15e eeuw de eerste tandenborstels voor de profylaxe gebruikt werden, ging men in Europa in de late Middelleeuwen nog liever naar de "tandenbrekers". Door de enorme vooruitgang van de medische kennis en uitvindingen in de 19e eeuw werden ook de eerste verdovingsmiddelen uitgevonden en gebruikt. Met behulp van het vanaf 1845 beschikbare verdovingsmiddel ether of chloroform konden patiënten zonder ondraaglijke pijn bevrijd worden van hun klachten. Dankzij de uitvinding van nylon in 1938 konden tandenborstels sinds de jaren vijftig steeds goedkoper vervaardigd worden: de tandenborstel ontwikkelde zich van een luxe- tot een massaproduct en tot het belangrijkste instrument van de dagelijkse mondgezondheidsprofylaxe.

Gebruik van mondspoelingen en 3-voudige profylaxe

De overtuiging dat het mondspoelen goed zou zijn voor de gezondheid van de mond dateert uit de tijd van het oude Rome. Zo werden mondspoelingen met schoon water of ook met munt-, later ook met salie of kamille-oplossingen gebruikt om de tanden gezond te houden en om slechte adem te voorkomen. Tegenwoordig is 3-voudige profylaxe thuis een doeltreffende methode gebleken om tand- en tandvleesproblemen in de mond langdurig te vermijden. Naast de vertrouwde methoden van tandenpoetsen en flossen, die een onontbeerlijke basis zijn voor een grondige mondhygiëne, houdt dit ook het gebruik in van een mondspoeling.

Listerine – mondspoeling met traditie

De geschiedenis van Listerine gaat terug tot de tweede helft van de 19e eeuw, naar de Engelse arts en chirurg Joseph Lister. In 1865 voerde Lister als eerste chirurg een operatie uit in een met antiseptica gepoederde ruimte en hij kon door deze methode de postoperatieve sterfte duidelijk verlagen. Op basis van het onderzoek van Lister ontwikkelde Doctor Joseph Lawrence in 1879 het middel Listerine, dat aanvankelijk werd gebruikt als desinfecteermiddel bij operaties. Zijn middel noemde hij Listerine. In 1881 droeg de uitvinder het eigendomsrecht op het recept van Listerine over aan Lambert Pharmaceutical Co. Dit bedrijf vervaardigde voortaan Listerine en bracht het product op de markt. Eind 19e eeuw werd Listerine ook aan tandartsen verkocht, nadat gebleken was dat het product niet alleen als desinfecteermiddel in operatiekamers en voor de behandeling van wonden geschikt was, maar dat het gebruik in de mondholte ook bijdroeg tot de verbetering van de mondhygiëne.

Sinds 1970 werden meer dan 30 langdurige onderzoeken uitgevoerd naar de werkzaamheid en verdraagbaarheid van Listerine. In 1987 verleende de American Dental Association (ADA) Listerine op grond van de uitstekende klinische testresultaten het begeerde keurmerk.

Mondspoelingen met etherische oliën helpen de biofilmcontrole te verbeteren

Listerine mondspoelingen bevatten tot vier lipofiele etherische oliën: thymol, menthol, eucalyptol en methylsalicylaat. Deze helpen een breed spectrum van planktonische bacteriën te bestrijden en dringen bovendien diep door in de biofilm. De structuur van de biofilm wordt veranderd, doordat de essentiële oliën doordringen tot in de biofilm.[1,2] Daardoor wordt de biofilm losgemaakt en opgelost, ook op plaatsen waar men met de tandenborstel en tandzijde niet goed bij kan.

Verdere informatie op www.listerine.be.

LISTERINE®

1 Fine DH et al. Effect of rinsing with an essential oil-containing mouthrinse on subgingival periodontopathogens. J Periodontol 2007; 78: 1935–1942. **2** Pan PC et al. In-vitro evidence for efficacy of antimicrobial mouthrinses. J Dent 2010; 38 Suppl 1: S16-20.

9

10

11

12

13

14

15

16

17

18

19

Afb. 9: Voorbereiding van het implantaatbed volgens de aanbevolen boorsequentie, plaatsen van het implantaat met behulp van het SICAT chirurgisch sjabloon. | Afb. 10: Intra-operatieve scan met CEREC met een ScanPost. | Afb. 11: Verhoging van de vestibulaire alveolus. | Afb. 12: De geschroefde kroon als een tijdelijke prothese, afgewerkt en gepolijst. | Afb. 13: Afdichten van het schroefkanaal met composiet. | Afb. 14: Toestand onmiddellijk na het plaatsen van de kroon. | Afb. 15: Toestand na één week: versnelde genezing van de laesie met een softlaser met een golflengte van 660 nm. | Afb. 16: Plaatsen van het abutment met een transfersleutel. | Afb. 17: Totaal behoud van de vestibulaire contour. | Afb. 18: Uiteindelijke toestand onmiddellijk na het plaatsen van de kroon. De dentale en gingivale esthetiek ("wit-rood") is perfect. | Afb. 19: Perfecte osseointegratie, vier maanden na de ingreep.

Besluit

p2»

Gezien de extreem hoge esthetische vereisten en de noodzaak voor snelle resultaten, is het van cruciaal belang om nauwgezet alle beschikbare opties te onderzoeken voor het behandelen van de voorste tanden. Naar mijn mening was het behoud van de tand met behulp van conventionele technieken in dit geval niet haalbaar, omwille van de geavanceerde interne resorptie van tand 21 als gevolg van een trauma in het verleden. Na extractie van de tand bleek dat het eigenlijk nutteloos zou geweest zijn om die te behouden (afb. 8). De jonge leeftijd van de patiënte en de integriteit van de aangrenzende tanden sloten een bridge als een mogelijk alternatief volledig uit. Gezien de gunstige anatomische toestand met een volledig behouden vestibulaire lamina was een onmiddellijke implantatie de perfecte optie, voor een beter behoud van het alveolaire bot en gelijktijdig ook voor het hard en zacht weefsel. De vaste tijdelijke kroon ondersteunde het zachte weefsel, was esthetisch verantwoord en bood de patiënte een uiterst geschikte oplossing. Bovendien bood de digitale workflow de patiënte extra comfort (nemen van een afdruk zonder een afdrukdrager).

Noot van de redactie: dit artikel is eerder verschenen in het tijdschrift CAD/CAM, vol. 9, nummer 3/2018.



Dr. Martin Weber

W + | DR. WEBER + KOLLEGEN
Private tandartspraktijk
Donnersbergring 16
64295 Darmstadt
Duitsland
www.zahnarzt-weber-darmstadt.de

Fluoride in drinkwater kan negatieve gevolgen hebben op de gezondheid, zoals nierschade, leverschade, schildklierdisfunctie, bot- en tandaandoeningen en verminderde eiwitstofwisseling. (foto: Pixabay/Michael Travionios)

Gefluorideerd drinkwater mogelijk schadelijk voor nier- en leverfunctie

By Dental Tribune International

NEW YORK, VS – Fluoride in drinkwater kan negatieve gevolgen hebben voor de gezondheid, zoals nierschade, leverschade, schildklierdisfunctie, bot- en tandaandoeningen en verminderde eiwitstofwisseling. Dat stellen onderzoekers van het Mount Sinai ziekenhuis in New York.

De onderzoekers bestudeerden het effect van fluorideniveaus in drinkwater en bloed op de nier- en levergezondheid van adolescenten die deelnamen aan de National Health and Nutrition Examination Survey (NHANES), een groep onderzoeken die de gezondheid en het voedingswelzijn in de VS beoordeelt.

Uit de resultaten bleek dat blootstelling aan fluoride kan bijdrage aan complexe veranderingen in de nier- en leverfunctie bij jongeren in de VS. 74% van de openbare watersystemen in de VS voegt fluoride toe, omdat dit voordelig zou zijn voor de mondgezondheid. Gefluorideerd water is daarmee de belangrijkste bron van blootstelling aan fluoride in de VS. Uit het onderzoek bleek ook dat adolescenten met een slechte nier- of leverfunctie meer fluoride in hun lichaam kunnen opnemen.

Blootstelling aan fluoride bij dieren en volwassenen werd reeds in verband gebracht met nier- en levertoxiciteit. Dit onderzoek bestudeerde de mogelijke effecten van chronische lage blootstelling bij jongeren. Dit is belangrijk, omdat het lichaam van een kind slechts 45% fluoride via de nieren in de urine uitscheidt, terwijl het lichaam van een volwassene 60% opruimt. Bovendien hopen de nieren meer fluoride op dan enig ander orgaan in het lichaam.

Het onderzoek analyseerde het fluoridegehalte dat gemeten werd in bloedmonsters van 1.983 adolescenten en het fluoridegehalte in het leidingwater in de huizen van 1.742 adolescenten. Hoewel de fluorideconcentraties in het leidingwater over het algemeen laag waren, zijn er verschillende mechanismen waardoor zelfs lage niveaus van fluoridebloostelling kunnen bijdragen aan nier- of leverdisfunctie.

"Hoewel de dentale voordelen van fluoride alom bekend zijn, zijn recente zorgen geuit over de geschiktheid van de wijdverspreide toevoeging aan drinkwater of zout in Noord-Amerika," stelt auteur dr. Ashley J. Malin, promovendus op de afdeling Milieukunde en volksgezondheid aan de Icahn School of Medicine bij Mount Sinai. "De bevindingen van dit onderzoek suggereren dat er bij de evaluatie van fluoridegebruik en geschikte niveaus bij volksgezondheidsinterventies rekening met mogelijke nier- en levergezondheidsproblemen gehouden kan worden. Prospectieve onderzoeken zijn nodig om de impact van chronische blootstelling aan kleine hoeveelheden fluoriden op de nier- en leverfunctie bij de Amerikaanse bevolking te onderzoeken."

De bevindingen van dit onderzoek, gecombineerd met eerdere onderzoeken naar blootstelling van kinderen aan hogere fluorideniveaus, tonen aan dat er een dosisafhankelijke relatie bestaat tussen fluoride en de indicatoren voor de nier- en leverfunctie. De resultaten, indien bevestigd in andere onderzoeken, suggereren dat het belangrijk is om de nier- en leverfunctie van kinderen te overwegen bij het opstellen van richtlijnen en aanbevelingen voor de volksgezondheid.

Het onderzoek, getiteld 'Fluoride exposure and kidney and liver function among adolescents in the United States: NHANES, 2013-2016', werd op 8 augustus 2019 online gepubliceerd in Environment International.

Mondoefeningen blijken effectief bij verminderde speekselvloed

By Dental Tribune International

SEOEL, ZUID-KOREA – Onderzoekers hebben ontdekt dat de orale functie bij ouderen verbeterd kan worden door een eenvoudige orale rek- en oefeningsmethode. Ouderen kampen vaak met verminderde speekselvloed en xerostomie, wat vervolgens kan leiden tot aandoeningen van de orale wekedelen, cariës, parodontitis en orale candidiasis. Hoewel kauw- en slikfuncties nauw verband houden met de algehele gezondheid, voedingsstatus en kwaliteit van leven, kunnen chemische middelen, die gebruikt worden om een droge mond te behandelen, bijwerkingen veroorzaken.

Volgens de onderzoekers waren de conventionele mondoefeningen die in eerdere onderzoeken werden uitgevoerd onpraktisch. Ouderen moesten de oefeningen gedurende een langere periode uitvoeren om tot positieve behandelresultaten te komen. In het huidige onderzoek werd een eenvoudige mondoefening gebruikt, waarbij onder andere lipstrekking, tonguitrekking, wanguitrekking, kauwspieroefeningen en slikbewegingen aan bod kwamen om de oefentijd te verkorten en de kortetermijneffecten van de mondoefening te bepalen.

In het onderzoek voerden 84 deelnemers van 65 jaar en ouder gedurende twee weken, tweemaal per dag, de mondoefening uit na instructies van een opgeleide mondhygiënist. De onderzoekers evalueerden de kauwprestaties van de deelnemers met behulp van de Mixing Ability Index (MAI). Bovendien werden het ongestimuleerde speeksel en de vochtgehaltes van de tong en mondslijmvliezen beoordeeld

Onderzoekers hebben een twee minuten durende mondoefening ontwikkeld die de kauwfunctie, speekselafscheiding en slikfunctie verbetert bij ouderen. (foto: Pixabay)

en voerden deelnemers de repetitieve sliktest uit. Op basis van deze metingen werden de deelnemers in twee groepen verdeeld, met een goede of slechte mondgezondheidsconditie.

Uit de resultaten bleek dat de gemiddelde MAI na de mondoefeningen met 6% toenam in de groep met een goede mondgezondheid en met 16% in de groep met een slechte mondgezondheidsconditie. Ook nam de hoeveelheid ongestimuleerd speeksel na de eenvoudige mondoefeningen onmiddellijk toe. De hoeveelheid tongvocht steeg met 3% en werd volgens de onderzoekers gehandhaafd. In de groep met een slechte mondgezondheid en slikproblemen, werd 25% van de deelnemers onmiddellijk na de interventie overgeplaatst naar de groep zonder problemen. 40% van de deelnemers werd binnen één week overgeplaatst. Ten slotte ervoeren de deelnemers minder ongemak, omdat hun orale functie verbeterde.

Het onderzoek, getiteld 'Improvements in oral functions of elderly after simple oral exercise', werd op 16 mei 2019 online gepubliceerd in Clinical Interventions in Aging.

AD

Veel mensen beschouwen vapen als een minder gevaarlijk alternatief voor het roken van sigaretten, maar het is niet risicovrij. (foto: Pixabay/Roland Mey)

Mogelijk nieuwe longziekte door e-sigaret

By Dental Tribune Nederland

Een nieuwe longziekte die in verband zou staan met het roken van een e-sigaret heeft in de Verenigde Staten vijf levens geëist. 450 patiënten zijn gediagnostiseerd met de ziekte.

Vorige maand zijn diverse staten in Amerika een onderzoek gestart dat meer duidelijkheid moet geven over de nieuwe ziekte en of deze daadwerkelijk veroorzaakt wordt door het roken van e-sigaretten. Meer dan 120 patiëntendossiers worden onderzocht. Opvallend is dat patienten vaak relatief jong zijn en voor hun opname in goede gezondheid verkeerden. Van alle patiënten is bekend dat zij onlangs een elektrische sigaret hebben gerookt en inmiddels kampen met kortademigheid, vermoeidheid, hoesten, pijn op de borst en gewichtsverlies.

"Veel mensen beschouwen vapen als een minder gevaarlijk alternatief voor het roken van sigaretten, maar het is niet risicovrij," vertelde dr. Howard Zucker, commissaris van het ministerie van Volksgezondheid in New York, eerder over de zaak. Zolang het onderzoek loopt, raadt de Amerikaanse gezondheidsdienst CDC af e-sigaretten te roken.

(Bron: AD)

Geen verband tussen zwangerschapsdiabetes en slechte mondgezondheid

By Dental Tribune International

Onderzoekers hebben onlangs bestudeerd of een slechte mondgezondheid geassocieerd kan worden met een voorgeschiedenis van zwangerschapsdiabetes bij vrouwen met een hoog risico op de aandoening. (foto: Pixabay)

HELSINKI, FINLAND – Sommige wetenschappers geloven dat chronische orale en tandheelkundige infecties een rol kunnen spelen bij de ontwikkeling van zwangerschapsdiabetes. Onderzoekers hebben onlangs bestudeerd of een slechte mondgezondheid geassocieerd kan worden met een voorgeschiedenis van zwangerschapsdiabetes bij vrouwen met een hoog risico op de aandoening. In tegenstelling tot hun hypothese ontdekten onderzoekers dat zwangerschapsdiabetes geen negatieve invloed heeft op de mondgezondheid van vrouwen.

De onderzoekers beoordeelden de mondgezondheid van 115 vrouwen met en zonder een voorgeschiedenis van zwangerschapsdiabetes. De onderzoekers voerden vijf jaar na de bevalling een volledig mondonderzoek uit en noteerden het aantal elementen, de totale tandindex en het aantal rotte, ontbrekende en gevulde elementen. Ook registreerden ze bloedingen na sondering, de sondeerdiepte, zichtbare plaque-index en het klinisch hechtingsniveau. Vervolgens berekenden ze de Periodontal Inflammatory Burden Index (PIBI). De onderzoekers gebruikten vragenlijsten om de mondgewoonten, symptomen en eigen mening over de mondgezondheid van de deelnemers te beoordelen.

Bijna de helft van de onderzochte vrouwen (45%) had een voorgeschiedenis van zwangerschapsdiabetes. Tijdens het onderzoek bleek het merendeel van de deelnemers milde parodontitis (62%) te hebben en bloedingen na sondering (46%) te ondervinden. Uit de resultaten bleek dat de zichtbare plaque-index en PIBI-scores lager waren bij vrouwen met een voorgeschiedenis van zwangerschapsdiabetes. Volgens de onderzoekers hadden alle vrouwen een goede subjectieve mondgezondheid. Vrouwen met een voorgeschiedenis van zwangerschapsdiabetes vertoonden echter iets betere mondgezondheidsparameters in vergelijking met vrouwen zonder een voorgeschiedenis van zwangerschapsdiabetes.

"We moeten het belang van mondgezondheid benadrukken, vooral voor hoogrisicopatiënten, en hun adequate mondzorg bieden," stelt Hanna Poulsen, coauteur en onderzoeker aan de Universiteit van Helsinki. "We zijn van plan om de metabolische gezondheidsstatus van deelnemers vijf jaar na de bevalling te bestuderen, evenals hun orale microbiologie en speekselbiomarkers. In de toekomst is het ook belangrijk om te focussen op de mondgezondheid van vrouwen met een risico op zwangerschapsdiabetes voor, tijdens en na de zwangerschap," concludeerde ze.

Het onderzoek, getiteld 'Oral health in women with a history of high gestational diabetes risk', werd op 3 september 2019 online gepubliceerd in Dentistry Journal.

AD

Producten

Cavex Alginate Mixer 3, voor de perfecte alginaat mix

In het jaar 2000 bracht Cavex de eerste 'Cavex Alginate Mixer' op de markt, waarmee een nieuwe standaard werd gezet voor de kwaliteit van gemengd alginaat. Enkele jaren later volgde de Cavex Alginaat Mixer II, wederom met veel succes. Dit najaar lanceert Cavex de derde generatie mixer: de Cavex Alginaat Mixer 3.

Als wereldwijd toonaangevend fabrikant van alginaten, biedt Cavex Holland een compleet assortiment voor de perfecte opslag, dosering en verwerking van haar alginaten. Een top range alginaat mixer mag hierin niet ontbreken. De Cavex Alginaat Mixer 3 is, evenals haar voorgangers, het ideale apparaat voor een homogene alginaat mix en uiteindelijk een perfecte afdruk. Wat direct opvalt aan het ontwerp van de mixer, is het full color touchscreen. Op dit slim ingedeelde touchscreen kan met één druk op de knop het programma gekozen worden voor: extra fast set, fast set, normal set alginaat en gips.

Alginate Mixer 3 - Beeld: Cavex

De Cavex Alginaat Mixer 3 is uitgerust met een 12 volt motor. Daardoor kunnen de versnelling en vertraging nauwkeurig gestuurd worden en is de manier waarop energie in het alginaat wordt gebracht volledig onder controle. Het roterende binnenwerk is van kunststof waardoor de mixer merkbaar minder geluid produceert, onderhoud niet nodig is, en de levensduur van de mixer verlengd wordt.

Mede door deze unieke eigenschappen is de Cavex Alginaat Mixer 3 'Het beste dat een pak alginaat kan overkomen'.

Alginate Mixer 3 - Beeld: Cavex

Kenmerken:

- Een perfect homogene alginaat mix in slechts zes tot acht seconden.
- Vernieuwd display met touchscreen voor eenvoudige bediening.
- Onderhoudsvrij door verbeterde techniek.

Meer informatie over Cavex, de producten en distributeurs op www.cavex.nl.

Dental Tribune Belgische uitgave verschijnt zes maal per jaar en is een uitgave van MediaXel bvba, onder licentie van Dental Tribune International.

Verantwoordelijke uitgever
Philippe C. Maters
philippe.maters@media-xel.com

Redactie
Tandarts Fabienne Thumas LTH
fabienne.thumas@media-xel.com
T :+32(0)47832 74 66

Advertenties
Tandarts Fabienne Thumas LTH
fabienne.thumas@media-xel.com
T :+32(0)47832 74 66
Hélène Carpentier
h.carpentier@dental-tribune.com
T: +33(0)6 09 76 70 74

Secretariaat:
Pascale Cloots
pascale.cloots@media-xel.com
T: +32(0)2 772 40 47

© 2019 MediaXel, Tel: +32(0)2-772.40.47
Maria van Hongarijelaan 64 b6, 1083 Brussel.

International Office/ Headquarters
Publisher/Chief Executive Officer:
Torsten R. Oemus

Director of Content:
Claudia Duschek

Dental Tribune International GmbH
Holbeinstr. 29, 04229 Leipzig, Germany
Tel.: +49 341 48 474 302 |
Fax: +49 341 48 474 173
General requests: info@dental-tribune.com
Sales requests: mediasales@dental-tribune.com
www.dental-tribune.com

Editorial material translated and reprinted in this issue from Dental Tribune International, Germany is copyrighted by Dental Tribune International GmbH. All rights are reserved. Published with the permission of Dental Tribune International GmbH, Holbeinstr. 29, 04229 Leipzig, Germany. Reproduction in any manner in any language, in whole or in part, without the prior written permission of Dental Tribune International GmbH is expressly prohibited. Dental Tribune is a trademark of Dental Tribune International GmbH.

©2019, Dental Tribune International GmbH.

All rights reserved. Dental Tribune International GmbH makes every effort to report clinical information and manufacturers' product news accurately, but cannot assume responsibility for the validity of product claims, or for typographical errors. The publishers also do not assume responsibility for product names, claims, or statements made by advertisers. Opinions expressed by authors are their own and may not reflect those of Dental Tribune International GmbH.

AD



Dental Tribune International

The World's Dental Marketplace

www.dental-tribune.com

dti] Dental Tribune International